

• **Nicola Marco Sforza**

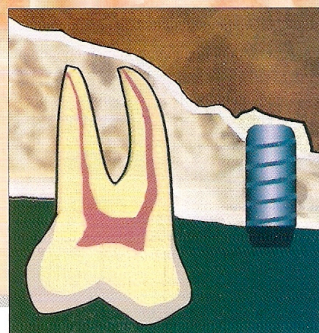
libero professionista,  
Studio Associato p.zza Aldrovandi 12, Bologna.

• **Matteo Marzadori**

Dipartimento di Scienze Odontostomatologiche  
Università di Bologna,  
(Prof. Luigi Checchi), Bologna.

• **Giovanni Zucchelli**

Dipartimento di Scienze Odontostomatologiche  
Università di Bologna,  
(Prof. Luigi Checchi), Bologna.



Indirizzo per la corrispondenza:  
Dott. Nicola Marco Sforza  
p.zza Aldrovandi 12, Bologna  
Tel.: 051.22.25.42  
E-mail: nsforza@studiosforza.net

## **Minirialzo del seno mascellare: valutazione delle diverse tecniche e descrizione di una nuova procedura**

### **Introduzione Cenni di anatomia**

Il seno mascellare è la più ampia delle cavità pneumatiche presenti nelle ossa del cranio. Tali cavità prendono il nome dalle ossa nelle quali sono situate: seno mascellare, cellule etmoidali, seni frontali e seni sfenoidali. Nell'insieme essi vengono denominati seni paranasali<sup>1,3,17</sup>.

Il seno mascellare, detto anche antro di Higmore, è situato lateralmente alla fossa nasale, occupa gran parte dell'osso mascellare e può anche prolungarsi

entro l'osso zigomatico attraverso l'omonimo processo. La forma è simile ad una piramide quadrangolare la cui base corrisponde alla parete laterale della cavità nasale ed il cui apice è rivolto verso il processo zigomatico. La parete superiore corrisponde al pavimento dell'orbita, la parete inferiore o pavimento del seno alla maggior parte del palato duro ed alla base del processo alveolare, la parete posteriore delimita anteriormente la fossa pterigoidea, la parete anteriore giunge alla regione della fossa canina. Nella parte

**Parole chiave:**

*Osteotomi;  
Impianti dentali;  
Rialzo del seno;  
Approccio crestale;  
Membrana di Schneider;  
Stabilità primaria.*



*L'esecuzione di una corretta terapia implantare può essere condizionata dalle caratteristiche strutturali e anatomiche dell'osso di supporto; in particolare la qualità e la quantità dell'osso presenti nel sito chirurgico sono parametri fondamentali per il successo terapeutico. Nell'ambito del mascellare superiore la qualità ossea è frequentemente di tipo II/III e di tipo IV secondo la classificazione di Lekholm e Zarb del 1985, mentre la quantità ossea è influenzata sia dal grado di riassorbimento della cresta alveolare sia dalle dimensioni del seno mascellare: entrambi questi fattori possono ostacolare il raggiungimento della stabilità primaria dell'impianto. Per tali ragioni sono state ideate tecniche chirurgiche atte ad aumentare la quantità ossea (grande rialzo del seno mascellare – Tatum, 1986) e contribuire al miglioramento della qualità ossea; in particolare Summers nel 1994 ha introdotto una tecnica minimamente invasiva che consente un rialzo localizzato e mirato, realizzabile mediante l'impiego di osteotomi ideati dall'Autore; in seguito altri Autori hanno proposto modifiche alla tecnica originale relativamente alla superficie implantare e/o al protocollo chirurgico. Scopo del presente studio è la revisione delle tecniche più citate in letteratura e la descrizione di una tecnica originale – Simplified Osteotome Technique (SOT) – presentata dagli Autori nel 2004.*

superiore della parete mediale, in prossimità del tetto ed a circa 20 mm dal pavimento, è presente un foro denominato "ostio para-nasale" che sbocca nel meato medio e che rappresenta l'unica via di drenaggio del seno mascellare<sup>1,13,32</sup>. Lo spessore dell'osso compreso tra pavimento del seno e sommità della cresta alveolare è molto variabile, ma più frequentemente esso diminuisce in corrispondenza del terzo medio. Nel 30% dei casi sono osservabili dei setti ossei, detti anche setti di Underwood, di altezza e numero variabile e prevalentemente paralleli al piano frontale. Questi possono essere classificati in:

- primari (derivanti da anomalie dello sviluppo dell'osso mascellare);
- secondari (derivanti da processi di pneumatizzazione avvenuti in fasi differenti).

Tali setti sono caratteristicamente più sottili nelle porzioni medie e superiori rispetto alla porzione basale. In rari casi si possono osservare canali sui margini dei setti per il passaggio di vasi e nervi tra le due porzioni del seno.

L'andamento del pavimento del seno può essere influenzato dalla presenza delle radici dei denti molari, apicalmente alle quali può essere presente un sottile strato di corticale ossea; in qualche caso gli apici radicolari possono aggettarsi direttamente all'interno della cavità sinusale<sup>1,6,13,32</sup>.

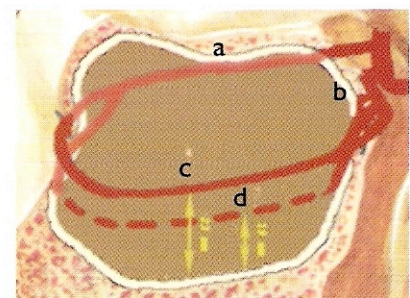
L'interno del seno mascellare è rivestito da una mucosa detta membrana di Schneider costituita da un epitelio cilindrico cigliato pseudostratificato e da una tonaca propria connettivale. Quest'ultima è in continuità con il periostio e contiene piccole ghiandole subepiteliali a secrezio-

ne sierosa, mucosa o mista controllata dal sistema nervoso autonomo. Il muco è drenato dalle ciglia attraverso l'ostio paranasale e, in condizioni normali, il ricambio avviene ogni 10-20 minuti<sup>13,17</sup>.

La vascolarizzazione del seno mascellare è deputata all'arteria sfenopalatina, all'arteria mascellare superiore posteriore (PSAA) ed all'arteria infraorbitaria (IA). L'arteria alveolare superiore posteriore, ramo laterale dell'arteria mascellare interna, dopo essersi da questa distaccata a sua volta, si divide in due rami: un ramo gengivale extraosseo che decorre sulla parete laterale del seno mascellare e che vascolarizza i tessuti intraorali della regione premolare/molare, ed un ramo dentale infraosseo che decorre nello spessore dell'osso mascellare.

L'arteria infraorbitaria origina dall'arteria mascellare ed entra nel seno mascellare attraverso la fessura infraorbitaria da dove decorre anteriormente lungo il solco infraorbitario. Prima di emergere dall'omonimo foro, distacca i rami alveolare superiore anteriore e mediano.

I rami dell'arteria infraorbitaria ed i rami dell'arteria alveolare superiore posteriore contraggono tra loro rapporti formando due anastomosi: l'una extraossea (formata dal ramo gengivale della PSAA e dai rami della IA) che provvede alla vascolarizzazione della gengiva vestibolare, l'altra infraossea (formata dal ramo dentale della PSAA e dai rami della IA) che vascolarizza la membrana di Schneider nella porzione laterale e mediale. La presenza di tali anastomosi determina quindi la formazione di un doppio circolo arterioso (Fig. 1). La porzione mediana della membrana di Schneider è infine vascolarizzata dall'arteria sfenopalatina<sup>21,28</sup>.



**Fig. 1** Vascolarizzazione del seno mascellare: la figura mostra il doppio circolo arterioso formato dall'anastomosi tra l'arteria infraorbitaria (a) e l'arteria alveolare superiore posteriore (b). Sono inoltre illustrati i rami extraosseo (c) ed infraosseo (d) e la relativa distanza media dal pavimento del seno.



## Considerazioni implantari

Il posizionamento di impianti nell'area posteriore del mascellare superiore può risultare problematico a causa della scadente qualità e della ridotta quantità ossea a disposizione del chirurgo.

La letteratura e la pratica clinica ci dimostrano che per ottenere successo a breve e lungo termine in implantoprotesi, è necessario eseguire una pianificazione preoperatoria accurata affinché ogni impianto ricopra nell'arcata dentaria l'esatta posizione dell'elemento che deve essere sostituito, riproducendone idealmente lunghezza, spessore radicolare e direzione dell'asse maggiore<sup>11,27</sup>.

Nell'ambito dell'area posteriore del mascellare superiore la riduzione della quantità ossea è influenzata principalmente da traumi, malattia parodontale, lunghi periodi di mancata o inadeguata riabilitazione protesica e pneumatizzazione del seno mascellare.

Si possono distinguere quattro tipi di perdita ossea subnasale<sup>4</sup>:

- verticale del seno mascellare;
- verticale della cresta alveolare;
- orizzontale della cresta alveolare;
- combinata verticale ed orizzontale.

La realtà clinica, soprattutto nei pazienti di età avanzata, è spesso caratterizzata da una perdita ossea verticale della cresta alveolare in associazione a fenomeni di pneumatizzazione del seno mascellare. Per una corretta riabilitazione che tenga conto degli aspetti relativi alla lunghezza implantare oltre che igienici e biomeccanici, il clinico deve considerare entrambi questi fattori e talvolta adottare una combinazione di tecniche di rialzo del seno mascellare e di incremento delle dimensioni della cresta alveolare.

Altro fattore importante è la qualità ossea: nel mascellare superiore è spesso di tipo II/III o IV (secondo la classificazione di Lekholm e Zarb del 1985) e quindi sfavorevole da un punto di vista implantare: molti studi clinici hanno infatti associato una più elevata percentuale di fallimento a siti con qualità ossea scadente a causa di una ridotta stabilità primaria e ad una inadeguata osteointegrazione nelle fasi iniziali di guarigione<sup>19</sup>. Un prolungamento dei tempi di guarigio-

ne<sup>9,10,14,19</sup>, una modifica del protocollo chirurgico standard<sup>18,29,33</sup> e l'impiego di impianti trattati con metodi per aumentare la superficie di contatto tra osso e impianto<sup>3,4,16,22,30,31</sup> possono concorrere ad incrementare la percentuale di successo. Anche la lunghezza dell'impianto è un fattore che riveste grande importanza nel conseguire una buona stabilità primaria, soprattutto in un tessuto osseo spesso privo di corticale<sup>7</sup>.

In definitiva la quantità e la qualità ossea sono spesso fattori sfavorevoli per il posizionamento di impianti nelle aree posteriori del mascellare superiore. Per tale motivo è necessario rivolgersi a tecniche ricostruttive, rigenerative o di rialzo del seno mascellare.

## Grande rialzo vs minirialzo del seno mascellare

La tecnica del grande rialzo del seno mascellare è stata codificata da Tatum nel 1986. Essa prevede due differenti approcci al seno mascellare, l'uno crestale attraverso la cresta alveolare, l'altro laterale, più comunemente utilizzato, attraverso l'apertura di un opercolo sulla parete laterale dell'osso mascellare. In entrambi i casi si giunge allo scollamento diretto della membrana di Schneider ed all'inserimento di materiale da innesto sul pavimento del seno. Questa tecnica consente di posizionare impianti in creste alveolari fortemente riassorbiti e di ottenere un rialzo del seno anche di notevoli dimensioni; tuttavia l'esposizione della membrana e lo scollamento diretto con strumenti manuali determinano un aumento della probabilità di insorgenza di complicanze intra e postoperatorie.

D'altra parte le tecniche di minirialzo del seno mascellare offrono vantaggi operativi e gestionali rispetto al grande rialzo, in particolare per ciò che riguarda la morbilità dell'intervento. Inoltre l'impiego degli osteotomi consente di agire sul tessuto osseo compattandolo localmente e rendendo più favorevole il posizionamento degli impianti con il raggiungimento di una adeguata stabilità primaria. Tuttavia, in situazioni cliniche in cui la cresta alveolare residua presenti una

dimensione verticale inferiore ai 4-5 mm, nel caso di posizionamento di tre o più impianti con coinvolgimento del seno mascellare e per rialzi superiori ai 7-8 mm, è consigliabile eseguire il grande rialzo del seno mascellare. In queste situazioni infatti, nel caso di impiego di osteotomi, si possono produrre eccessive tensioni sulla membrana di Schneider e provocare lacerazioni, a causa della frequente presenza di aderenze.

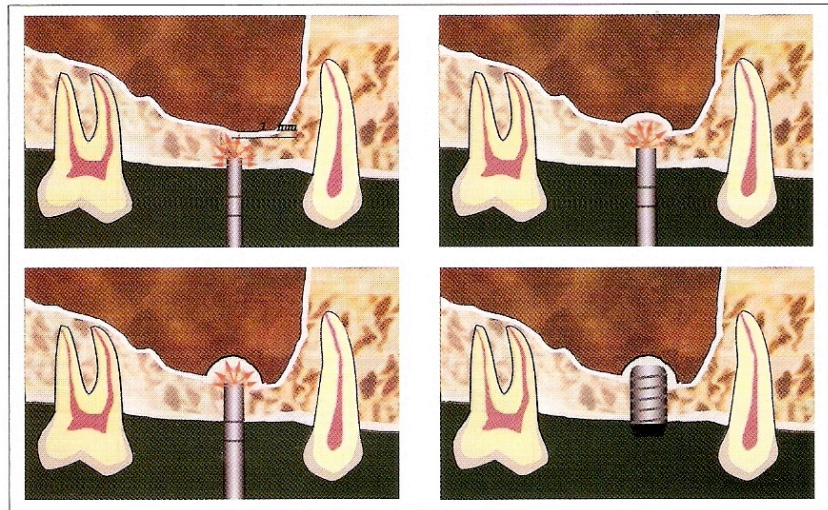
## Tecniche di minirialzo del seno mascellare

Codificato per la prima volta da RB Summers nel 1994, questo metodo nasce dall'esigenza di rendere il rialzo del seno una manovra eseguibile routinariamente nell'ambulatorio odontoiatrico e relativamente priva di complicanze postoperatorie<sup>23-26</sup>.

In letteratura sono presenti tre pubblicazioni che descrivono altrettante tecniche:

- OSFE (Osteotome Sinus Floor Elevation technique): si avvale degli "osteotomi di Summers", strumenti manuali di crescenti dimensioni dotati di una punta concava con un limite tagliente. Questa particolare conformazione consente la rimozione di una piccola quantità di tessuto osseo che, durante l'inserzione dell'osteotomo, viene compatto lateralmente ed apicalmente. Tale azione deve essere delicata e non deve mai oltrepassare il livello originario del pavimento del seno. Il sito implantare è preparato interamente con gli osteotomi ed il posizionamento dell'impianto è immediato (Fig. 2). Lo studio, di tipo longitudinale, è stato condotto su 55 pazienti e 143 impianti. Il criterio di inclusione prevedeva la presenza di un'altezza residua tra sommità della cresta alveolare e pavimento del seno compresa tra 5 e 10 mm. Sono stati indicati il tipo (hydroxyapatite-coated e Titanium Plasma Spray-coated) e la lunghezza (8-16 mm) degli impianti utilizzati ed il periodo di carico (11-27 mesi, medio = 18 mesi). Il successo è stato valutato in base a due criteri: perdi-





**Fig. 2** Tecnica OSFE secondo Summers: la preparazione del sito implantare avviene esclusivamente con l'impiego di strumenti manuali che compattano il tessuto osseo apicalmente e lateralmente e che non oltrepassano mai il livello originario del pavimento del seno.

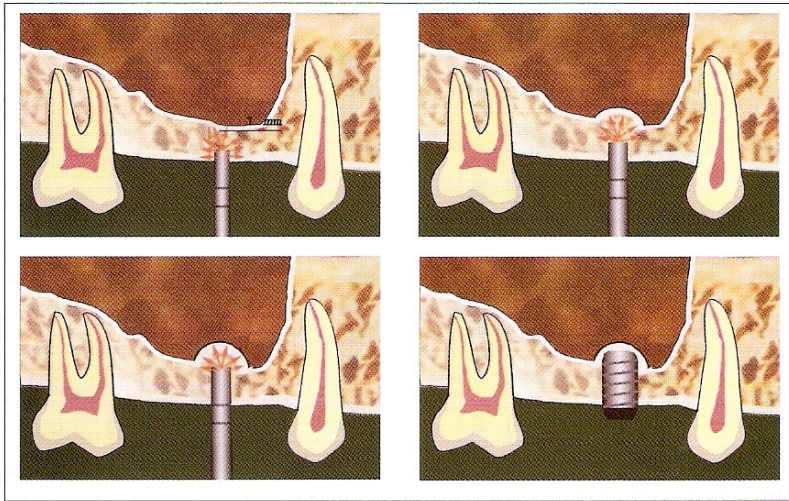
ta di supporto osseo inferiore ai 2 mm e assenza di mobilità al test bimanuale. Il 22% degli impianti era posizionato in settori anteriori mentre il 16% non è stato valutato bimanualmente perché presentava una protesi definitiva non decentabile; tra i restanti il successo è stato del 96%.

- BAOSFE (Bone-Added Osteotome Sinus Floor Elevation technique): in questo case report di tre casi, l'Autore ha descritto una modifica alla tecnica "OSFE" riguardo l'impiego di materiale da innesto unitamente agli osteotomi. Tale materiale, composto da una miscela di osso autologo ed osso umano demineralizzato e liofilizzato in rapporto 1:1 con aggiunta di una piccola quantità (20% del volume) di idrossiapatite, ha lo scopo di ridurre il rischio di perforazione della membrana di Schneider fungendo da "shock absorber" (Fig. 3).
- FSD (Future Site Development): questa ulteriore modifica alla

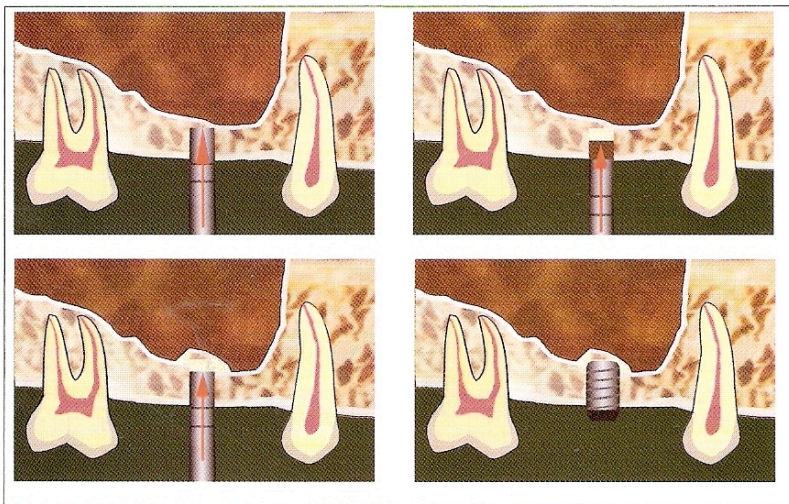
"OSFE" nasce dall'esigenza di applicare il minirialzo del seno mascellare in siti che presentino una dimensione verticale molto ridotta. Tale tecnica prevede la creazione di sezioni nella cresta ossea tramite l'impiego di strumenti rotanti ("trephine-bur" di 6 mm di diametro), che vengono successivamente mobilizzate con strumenti manuali appositamente disegnati (osteotomo N°5 e FS) e compattate con materiale da innesto. A differenza delle procedure sopra descritte, il posizionamento dell'impianto avviene dopo un periodo di guarigione di almeno 6 mesi. La tecnica è stata descritta in un case report di tre casi (Fig. 4).

### Altre tecniche

In seguito all'introduzione della tecnica di Summers, altri Autori hanno proposto modifiche riguardanti gli strumenti utilizzati, il protocollo chirurgico e l'impiego di differenti superfici implantari.



**Fig. 3** Tecnica BAOSFE secondo Summers: la preparazione del sito implantare avviene manualmente e con l'aggiunta di materiale da innesto, che funge da "shock absorber".



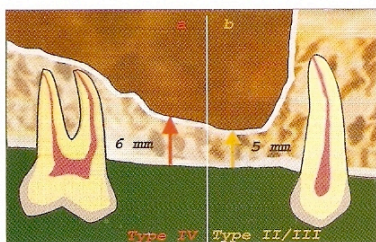
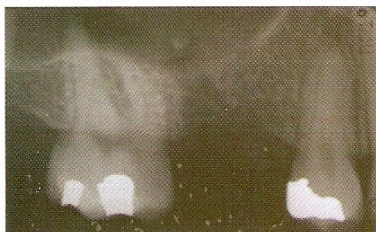**Fig. 4** Tecnica FSD secondo Summers: vengono create delle sezioni della cresta e quindi mobilizzate con l'impiego degli osteotomi. Il rialzo è completato con l'inserimento del materiale da innesto.

**Tecniche che propongono  
l'impiego di strumenti  
alternativi agli osteotomi di  
Summers**

- LMSF (Localized Management of Sinus Floor)<sup>2</sup>: in questo studio longitudinale condotto su trecentotrenta pazienti e quattrocentonovantatré impianti gli Autori hanno proposto una tecnica che prevede la pre-

parazione del sito implantare tramite l'impiego di una lama "Beaver" N° 64, un elevatore di radici di tipo "Heidbrink" e di osteotomi "a testa rotonda" di diametro crescente (2,5 – 3,3 – 4 mm) in sostituzione agli osteotomi di Summers. L'elevazione del pavimento del seno è ottenuta senza l'interposizione di materiale da innesto e solo successivamente è stato inse-





**Figg. 5, 6** Rx endorale preoperatoria eseguita con tecnica parallela ed illustrazione raffiguranti la minima quantità ossea verticale necessaria per l'esecuzione della tecnica SOT.

rito del collagene. I pazienti inclusi presentavano una dimensione verticale della cresta ossea residua compresa tra i 5 ed i 7 mm. Il periodo di carico variava da 24 mesi a 5 anni ed il successo, valutato in base ai criteri di Albrektsson con follow-up annuali, è stato del 97,5%.

### Tecniche che propongono modifiche al protocollo chirurgico

- LSL (Localized Sinus Lift)<sup>3</sup>: gli Autori hanno proposto due modifiche rispetto alla tecnica originale di Summers. In presenza di tessuto osseo di tipo III è stata eseguita una preparazione del sito con la sequenza standard di frese elicoidali sostituendo all'ultima fresa un osteotomo di diametro appropriato e la frattura del pavimento del seno è avvenuta prima dell'inserimento del materiale da innesto, che è sempre stato collagene riassorbibile. I pazienti inclusi nello studio presentavano una dimensione verticale della cresta ossea residua di almeno 5 mm. In questo studio longitudinale sono stati posizionati 97 impianti di lunghezza compresa tra 8 e 15 mm, per un periodo di carico medio di 35 mesi (range 6 - 90 mesi) ed un successo del 88,6% valutato in base ai criteri di Albrektsson. I richiami successivi sono stati eseguiti a 6, 9, 12, 18, 24 mesi ed ogni anno successivo.
- MTOT (Modified Trepine/Osteotome Technique)<sup>8</sup>: la tecnica prevede l'impiego di frese carotatrici al fine di creare una sezione nella cresta alveolare fino ad 1 mm dal pavimento del seno. Tale sezione è mobilizzata e spinta apicalmente con un osteotomo fino ad una profondità inferiore di 1 mm rispetto a quella originaria del sito chirurgico. Il sito è quindi riempito con Bio-Oss<sup>®</sup> e ricoperto con una membrana Bio-Guide<sup>®</sup>. Il posizionamento degli impianti è avvenuto tramite l'associazione di strumenti rotanti e manuali dopo un periodo di guarigione di 4-5 mesi. Lo studio, di

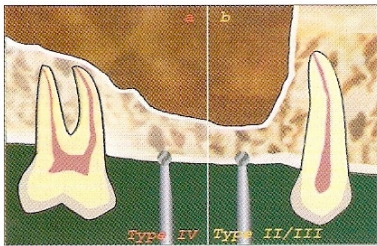
tipo longitudinale, è stato condotto su settantuno siti chirurgici (sessantuno pazienti) con inserimento di cinquantuno impianti ITI. I pazienti inclusi nello studio presentavano una dimensione verticale della cresta ossea residua di 4-5 mm. Il periodo di osservazione è stato di 6-12 settimane, ma l'Autore riferisce che alcuni impianti sono ancora in funzione dopo 3 anni. Il successo, valutato in base ai criteri di Albrektsson, è stato del 100%.

- ECOSFE (Endoscopically controlled osteotome sinus floor elevation)<sup>15</sup>: gli Autori hanno proposto alcune modifiche rispetto alla tecnica originale di Summers, come la frattura del pavimento del seno senza interposizione di materiale da innesto e sollevamento della membrana nell'area immediatamente adiacente all'osteotomia tramite l'impiego di un "blunt elevator". A questo è seguito costantemente l'inserimento immediato degli impianti. Ogni passaggio della procedura chirurgica è stato monitorato direttamente con una sonda endoscopica (trocar di 5 mm) inserita attraverso la parte media della fossa canina. Lo studio, di tipo longitudinale, è stato condotto su pazienti che presentavano una dimensione verticale della cresta ossea residua sub-antrale di 4-9 mm. Gli Autori enfatizzano l'utilità dell'esame endoscopico intraoperatorio poiché, pur in presenza di negatività della manovra di Valsalva, la sonda endoscopica ha reso possibile il rilevamento di una perforazione accidentale della membrana in un paziente e della migrazione del materiale da innesto all'interno del seno in altri due pazienti.

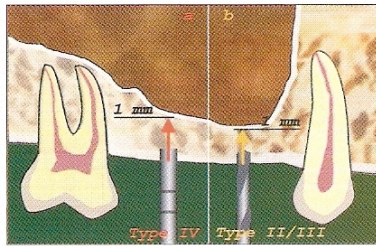
### Tecniche che propongono l'impiego di differenti superfici implantari

- Deporter e coll. (2000)<sup>5</sup>: in questo studio longitudinale condotto su 16 pazienti e ventisei impianti gli Autori pongono enfasi sull'impiego di impianti Endopore<sup>®</sup> a superficie porosa di lunghezza massima 7 mm, che

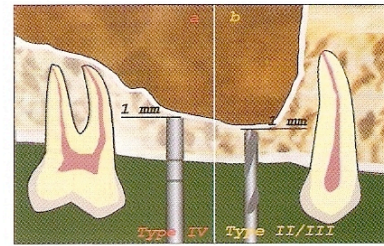




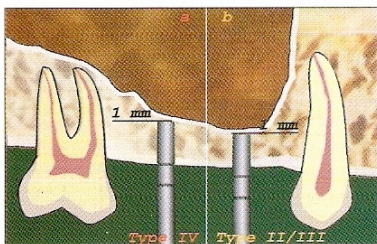
**Fig. 7** Esecuzione del foro guida con una fresa a pallina di Ø 2 mm.



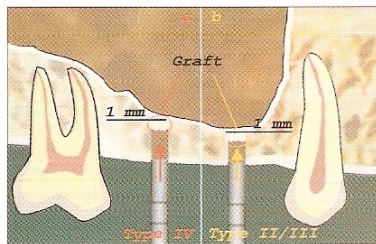
**Fig. 8** La profondità di lavoro si attesta 1 mm coronale al pavimento del seno.



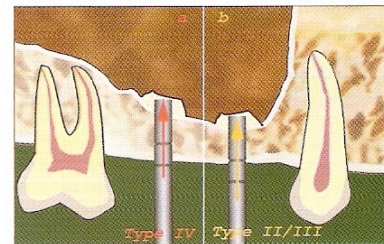
**Fig. 9** La preparazione iniziale del sito implantare avviene con osteotomi in osso di tipo IV (a) e con frese elicoidali in osso di tipo III (b).



**Fig. 10** La preparazione del sito implantare è sempre completata con osteotomi alla profondità di lavoro.



**Fig. 11** La frattura del pavimento del seno avviene in seguito al posizionamento di materiale da innesto.



**Fig. 12** Ulteriore materiale da innesto viene posizionato all'interno del sito chirurgico fino al raggiungimento del rialzo programmato.

permettono l'esecuzione della tecnica anche in creste alveolari di altezza residua  $\geq 3$  mm. Durante la preparazione del sito implantare gli osteotomi oltrepassano il livello originario del pavimento del seno mascellare. Il periodo di carico medio è stato di 11,1 mesi (range 6-36 mesi) ed il successo del 100%, valutato in base a Rx standardizzate, Periotest, sondaggio, livello di attacco clinico e sanguinamento al sondaggio.

- MOT (Modified Osteotome Technique)<sup>4</sup>: gli Autori suggeriscono una modifica della tecnica di Summers che prevede l'impiego combinato di osteotomi, frese e l'utilizzo di impianti a superficie ruvida (Osseotite®).

### Descrizione della tecnica SOT

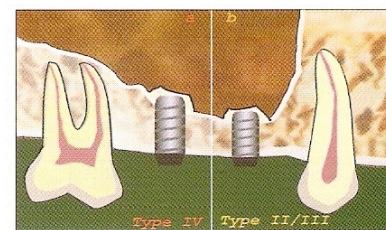
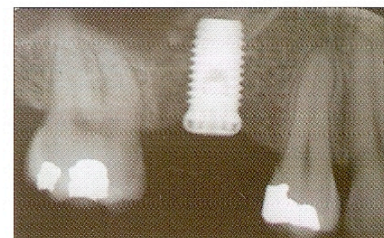
Nel 2004 in uno studio clinico di 6 anni<sup>20</sup>,

gli Autori hanno descritto una tecnica originale di minirialzo del seno derivata dalla tecnica di Summers che prevede l'impiego combinato di frese e osteotomi e riportando un successo clinico del 97,2% secondo i criteri di Albrektsson.

### Descrizione della tecnica chirurgica

Condizione necessaria per l'esecuzione della procedura è la presenza di una quantità ossea verticale del sito implantare (tra pavimento del seno e cresta ossea) uguale o maggiore a 5 mm (Figg. 5, 6). La tecnica di minirialzo viene eseguita attraverso le seguenti fasi:

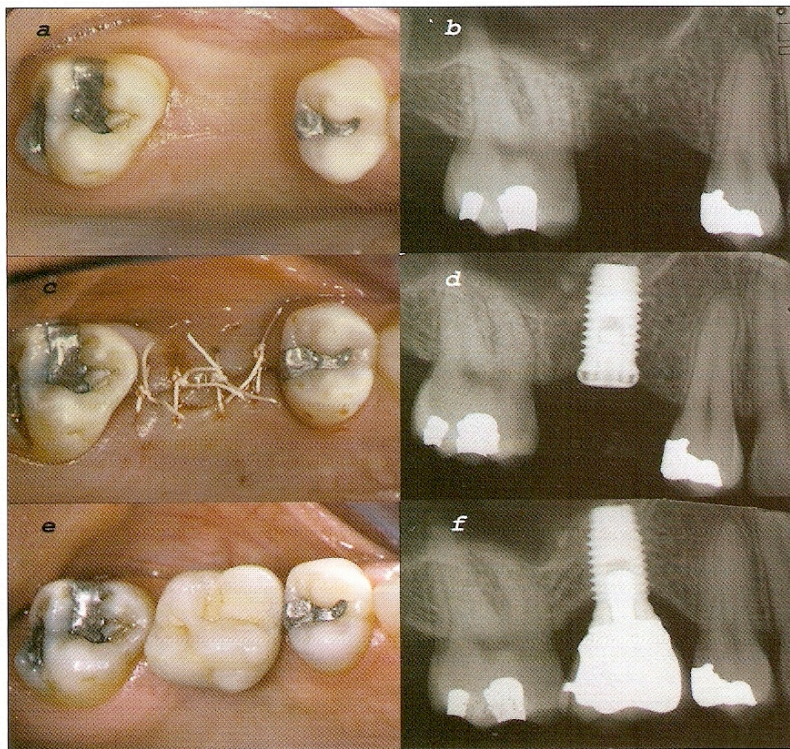
- esecuzione del foro guida: viene utilizzata una fresa a pallina di Ø 2 mm (Fig. 7). In seguito alla perforazione dello strato più superficiale del sito osseo è possibile saggiare la densità della midollare e quindi registrare la qualità ossea secondo la classificazione di Lekholm e Zarb (1985)<sup>12</sup>;



**Figg. 13, 14** Rx endorale con tecnica parallela eseguita subito dopo il posizionamento di un impianto Brånemark Nobel Biocare® 10 X 5 mm standard tramite la tecnica SOT. È possibile notare il rialzo del pavimento del seno e l'impianto circondato da materiale da innesto.







**Figg. 15 (a-f)** Descrizione completa del caso di inserimento dell'implanto in posizione #16 con impiego della tecnica SOT: (a, b) situazione preoperatoria; (c, d) immagine clinica e Rx eseguite al termine della procedura SOT ed inserimento dell'implanto; (e, f) immagine clinica ed Rx eseguite ad 1 anno dall'inserimento dell'implanto in cui si possono notare la stabilità del risultato ed il cambiamento favorevole del pavimento del seno.

- preparazione del sito implantare: in base alla qualità ossea si applicano due differenti procedimenti, mantenendo in entrambi i casi una profondità di lavoro 1 mm coronale al pavimento del seno (Fig. 8):
  - in presenza di osso alveolare di tipo II/III, il sito implantare viene inizialmente preparato con l'impiego di frese a spirale del diametro di 2 mm (Fig. 9b);
  - in presenza di osso alveolare di tipo IV, il sito implantare viene preparato esclusivamente con l'impiego degli osteotomi di Summers con diametro crescente (Fig. 9a).

In entrambi i casi la preparazione viene completata con osteotomi alla profondità di lavoro (Fig. 10). Il diametro degli strumenti è correlato a quello degli impianti prescelti: in caso di osso di tipo II/III, l'ulti-

mo osteotomo selezionato era di 4 mm per impianti da 5 mm (WVP) e di 3 mm per impianti da 4 mm (RP); nel caso di osso di tipo IV, l'ultimo osteotomo selezionato era di 3 mm per impianti da 5 mm (WVP) e 2 mm per impianti da 4 mm (RP). In questo modo è possibile eseguire una sottopreparazione che concorre a determinare un'ottima stabilità primaria.

- Preparazione del materiale da innesto: composto da una miscela di osso autologo e BIO-OSS® in rapporto di circa 1:1. La quota di osso autologo viene prelevata dal filtro applicato all'aspiratore chirurgico, usato esclusivamente nel sito implantare;
- frattura del pavimento del seno: in tutti i casi viene inserita una piccola quota di materiale da innesto quindi si eseguono leggere compressioni sugli osteotomi di diametro crescente. In seguito, inserendo l'ultimo osteotomo utilizzato per la preparazione del sito implantare e con una ulteriore compressione, si provoca la frattura del pavimento del seno (Fig. 11). In questo modo l'innesto svolge la duplice funzione di impedire il contatto diretto tra gli strumenti e la membrana, oltre che di "shock absorber". Dopo questo passaggio il paziente viene sottoposto alla manovra di Valsalva, intesa come segno con valore predittivo positivo di microlacerazioni della membrana del seno;
- rialzo del seno: successivi incrementi del materiale da innesto vengono compressi con osteotomi fino all'ottenimento del rialzo programmato (Fig. 12). Ad ogni passaggio si ripete la manovra di Valsalva;
- posizionamento dell'implanto: tutti gli impianti vengono inseriti in maniera protesicamente guidata utilizzando una mascherina chirurgica approntata sulla base di una ceratura diagnostica. Viene inoltre misurata indirettamente la stabilità primaria per mezzo del dispositivo Osseocare Nobel Biocare® e si sutura il sito chirurgico con monofilamento in PTFE (Gore-Tex®) 5-0/6-0. Per confermare l'esito positivo della procedura si esegue una Rx endorale con tecnica parallela al termine della seduta (Figg. 13-15).



## Discussione

La letteratura internazionale indica una notevole prevedibilità di successo della tecnica di minirialzo del seno con osteotomi secondo Summers<sup>23-26</sup> e successive modifiche<sup>2-5,8,15,20</sup>.

La tecnica descritta in questo studio presenta diversi aspetti in comune con quella originale benché esistano significative differenze: è previsto l'impiego di strumenti rotanti che, in presenza di osso di tipo IV, è limitato all'esecuzione di un foro guida, mentre in presenza di osso di tipo II/III è esteso alla profondità di lavoro prima dell'impiego degli osteotomi. L'utilizzo di frese, non previsto sistematicamente nella tecnica originale, consente una preparazione del sito implantare più rapida e confortevole per il paziente, che non deve essere sottoposto a ripetitive compressioni; in tutti i casi la preparazione del sito implantare è stata completata ad un diametro inferiore rispetto al diametro dell'impianto prescelto. Ciò ha determinato un incremento della pressione laterale dell'impianto sul sito grazie all'elasticità propria del tessuto osseo mascellare, traducendosi in una ottima stabilità primaria; la punta degli osteotomi è sempre penetrata oltre il livello originario del pavimento del seno in modo da ottenere un'ottimale e completa preparazione del sito implantare in senso apico-coronale; al contrario, nella tecnica originale, l'Autore suggeriva una penetrazione dei vari osteotomi mai superiore a 1 mm apicale alla posizione originaria del pavimento del seno.

La tecnica inoltre è stata eseguita in situazione cliniche che non prevedevano rialzi superiori a 5-6 mm; ciò per ridurre eccessive tensioni sulla membrana del seno evitando conseguenti lacerazioni.

## Conclusioni

La revisione degli articoli relativi alle tecniche sopracitate indica che il minirialzo del seno mascellare è da considerarsi prevedibile e relativamente privo di complicanze postchirurgiche. La tecnica SOT ha ottenuto una percentuale di successo in linea con le precedenti pubblicazioni ed una totale assenza di complicanze postchirurgiche; sono tuttavia necessari ulteriori studi a lungo termine e multicentrici su un maggior numero di pazienti per confermare i risultati ottenuti.

## Bibliografia

1. Bergh van den JPA., Bruggenkate CM., Disch FJM., Tuinzing DB. (2000) Anatomical aspects of sinus floor elevations. *Clin Oral Impl Res* 11:256-265.
2. Bruschi GB., Scipioni A., Calesini G., Bruschi E. (1998) Localized management of sinus floor with simultaneous implant placement: a clinical report. *Int J Oral Maxillofac Implants* 13:219-226.
3. Cavicchia F., Bravi F., Petrelli G. (2001) Localized augmentation of the maxillary sinus floor through a coronal approach for the placement of implants. *Int J Periodontics Restorative Dent* 21:475-485.
4. Davarpanah M., Martinez H., Tecucianu JF., Hage G., Lazzara R. (2001) The modified osteotome technique. *Int J Periodontics Restorative Dent* 21:599-607.
5. Deporter D., Todescan R., Caudry S. (2000) Simplifying management of the posterior maxilla using short, porous-surfaced dental implants and simultaneous indirect sinus elevation. *Int J Periodontics Restorative Dent* 20:477-485.
6. Eberhardt JA., Torabinejad M., Christiansen EL. (1992) A computed tomographic study of the distances between the maxillary sinus floor and the apices of the maxillary posterior teeth. *Oral Surg Oral Med Oral Pathol* 73:345-346.
7. Esposito M., Hirsch JM., Lekholm U., Thomsen P. (1998) Biological factors contributing to failures of osseointegrated oral implants (2) Etiopathogenesis. *Eur J Oral Sci* 106:721-764.
8. Fugazzotto PA. (2001) The modified trephine/osteotome sinus augmentation technique: technical considerations and discussion of indications. *Implant Dent* 10:259-264.
9. Ivanoff CJ., Sennerby L., Lekholm U. (1996) Influence of soft tissue contamination on the integration of titanium implants. An experimental study in rabbits. *Clin Oral Implants Res* 7(2):128-32.
10. Johansson C., Albrektsson T. (1987) Integration of screw implants in the rabbit: a 1-year follow-up of removal torque of titanium implants. *Int J Oral Maxillofac Implants* 2(2):69-75.
11. Lekholm U. (1997) Il sito chirurgico. In: Lindhe J. *Parodontologia e implantologia dentale*, terza edizione 890-905, Copenhagen Munksgaard TKarrington N. Plamg editors.
12. Lekholm U., Zarb GA. (1985) Patient selection and preparation. In: Brånemark P-I, Zarb GA, Albrektsson T, *Tissue integrated prosthesis in clinical dentistry*, Chicago, Quintessence, 199-209.
13. Mjor IA., Feierskov O., (1988) Il seno mascellare. In: *Embriologia e Istologia del cavo orale*, Ch. 10, Milano, Edi-Ermes.
14. Mori H., Manabe M., Kurachi Y., Nagumo M. (1997) Osseointegration of dental implants in rabbit bone with low mineral density. *J Oral Maxillofac Surg* 55(4):351-61.
15. Nkenke E., Schlegel A., Schultze-Mosgau S., Neukam FW., Wiltfang J. (2002) The endoscopically controlled osteotome sinus floor elevation: a preliminary prospective study. *Int J Oral Maxillofac Implants* 17:557-566.
16. Orestein IH., Tamow DP., Morris HF., Ochi S. (1998) Factors affecting implant mobility at placement and integration of mobile implants at uncovering. *J Periodontol* 69(12):1404-1412.
17. Pirodda A., Rinaldi Ceroni A. (1995) Sinusiti mascellari. In: Valentini AF., Gessaroli M., *Lezioni di odontostomatologia*, 157-163, Bologna, Edizioni Nautilus.
18. Sennerby L., Roos J. (1998) Surgical determinants of clinical success of osseointegrated oral implants: a review of the literature. *Int J Prosthodont* 11:408-420.
19. Sennerby L., Thomsen P., Ericson LE. (1992) A morphometric and biomechanical comparison of titanium implants inserted in rabbit cortical and cancellous bone. *Int J Oral Maxillofac Implants* 7(1):62-71.
20. Sforza N.M., Marzadori M. (2004) Tecnica semplificata di rialzo del seno con osteotomi, con inserimento simultaneo di impianti: studio clinico. In: *Atti della sessione di ricerca premio "Henry M. Goldman"*, XIII Congresso nazionale SiDP 7-8 Maggio 2004:41-51.





21. Solar P, Geyerhofer U, Traxler H, Windisch A, Ulm G, Watzek G. (1999) Blood supply to the maxillary Sinus relevant to sinus floor elevation procedures. *Clin Oral Impl Res* 10: 34-44.
22. Sullivan DY, Sherwood RL, Mai TN. (1997) Preliminary results of a multicenter study evaluating a chemically enhanced surface for machined commercially pure titanium implants. *J Prosthet Dent* 78(4):379-86.
23. Summers RB. (1994) -a- A new concept in maxillary implant surgery: the osteotome technique. *Compend Contin Educ Dent* 15:152-160.
24. Summers RB. (1994) -b- The osteotome technique: Part 2 -The ridge expansion technique. *Compend Contin Educ Dent* 15:422-436.
25. Summers RB. (1994) -c- The osteotome technique: Part 3 – Less invasive methods of elevating the sinus floor. *Compend Contin Educ Dent* 15:698-708.
26. Summers RB. (1995) The osteotome technique: Part 4 – Future site development. *Compend Contin Educ Dent* 16:1090-1099.
27. Tatum H. (1986) Maxillary and sinus implant reconstructions. *Dent Clin North Am* 30(2):207-229.
28. Traxler H, Windisch A, Geyerhofer U, Surd R, Solar P, Firbas W. (1999) Arterial Blood Supply of the Maxillary Sinus. *Clinical Anatomy* 12:417-421.
29. Trisi P, Rao W. (1999) Bone classification: clinical-histomorphometric comparison. *Clin Oral Implants Res* 10(1):1-7.
30. Truhlar RS, Farish SE, Scheitler LE, Morris HF, Ochi S. (1997) Bone quality and implant design-related outcomes through stage II surgical uncovering of Spectra-System root form implants. *J Oral Maxillofac Surg* 55:46-54.
31. Truhlar RS, Orestein IH, Morris HF, Ochi S. (1997) Distribution of bone quality in patients receiving endosseous dental implants. *J Oral Maxillofac Surg* 55:38-45.
32. Uchida Y, Goto M, Katsuki T, Akiyoshi T. (1998) A cadaveric study of maxillary sinus size and aid in bone grafting of the maxillary sinus floor. *Journal of Oral and Maxillofacial Surgery* 56:1158-1163.
33. Venturelli A. (1996) A modified surgical protocol for placing implants in the maxillary tuberosity: clinical results at 36 months after loading with fixed partial dentures. *Int J Oral Maxillofac Impl* 11:743-749.

## Localized sinus lift: an evaluation of different techniques and a description of a new procedure

*A correct implant therapy can be influenced by the anatomic and structural characteristics of the supporting bone. In particular, the surgical site's bone quality and quantity are critical factors to ensure clinical success. Upper maxilla often presents types III/IV of bone quality (according to Lekholm's and Zarb's classification of 1985); bone quantity is influenced by the degree of reabsorption of the alveolar crest and by the maxillary sinus dimensions: both factors may represent an obstacle in reaching the primary stability of the implant. For these reasons, surgical techniques aimed at augmenting bone quantity (sinus lift –Tatum 1986) and improving bone quality were created; in 1994 Summers introduced the "Osteotome Sinus Floor Elevation technique" (OSFE), which is a minimally invasive technique allowing a localised maxillary sinus elevation. To carry out this technique, it is necessary to use manual instruments – Summers' osteotomes – which compress apically and laterally the implant site bone. Subsequently other Authors suggested a series of changes in Summers' original technique, as far as implant surface, instruments and/or surgical protocol are concerned. The aim of this study is to make a review of the techniques more cited in scientific literature and to describe an original technique – Simplified Osteotome Technique (SOT)- presented by the Authors in 2004.*

**Key words:** Osteotomes; Dental implants; Crestal Approach; Schneider membrane; Primary stability.